

Farmacia
HOSPITALARIA

www.elsevier.es/farmhosp



CARTAS AL DIRECTOR

Metahemoglobinemia por primaquina

Primaquine-induced methemoglobinaemia

Sr. Director:

Primaquina es una aminoquinolona utilizada en casos de malaria por *Plasmodium vivax* o *Plasmodium ovale*, que permite la cura radical por eliminación de los hipnozoitos o formas hepáticas latentes, a continuación del tratamiento con cloroquina. También se emplea como tratamiento de segunda línea en la infección de neumonía por *Pneumocystis* en paciente infectado por el VIH. Entre las reacciones adversas que puede producir la primaquina se encuentra descrita la metahemoglobinemia¹⁻³. La metahemoglobina (MHB) es una hemoglobina patológica, cuyo hierro molecular se encuentra en forma oxidada (valencia +3). La falta de capacidad de transportar correctamente el oxígeno confiere el color cianótico a sangre, piel y mucosas. En condiciones fisiológicas la hemoglobina ya que existe una beta-5 reductasa que reduce la MHB a hemoglobina. De este modo sólo una pequeña cantidad de hemoglobina está en forma de MHB. En general, dosis estándar de primaquina (0,25-0,30 mg/kg durante 14 días en caso de malaria) no desencadenan reacciones adversas graves en pacientes sin déficit de glucosa-6-fosfato deshidrogenasa⁴.

Descripción del caso

Se presenta el caso de una paciente de 54 años, sometida a trasplante hepático, con hipertensión arterial y diabetes mellitus tipo 2 que ingresa en nuestro hospital por anemia con astenia y fatiga. Durante el ingreso desarrolla una neumonía bilateral por *Pneumocystis jiroveci* (*P. jiroveci*). Debido al empeoramiento de la función respiratoria, se decide trasladar a la paciente a la unidad de cuidados intensivos (UCI) de nuestro hospital por insuficiencia respiratoria aguda.

A su ingreso en UCI, la paciente presenta afectación respiratoria que precisa de oxígeno en altas dosis y administrado con presión positiva. Tras 5 días de evolución, aumenta la dificultad respiratoria y es necesaria la intubación orotraqueal de la paciente por fracaso de la ventilación mecánica no invasiva y agotamiento de la paciente. Se diagnóstico de distrés respiratorio por el deficiente intercambio gaseoso de

oxígeno y la necesidad de altas presiones en la ventilación mecánica.

El día 18 de su estancia en la UCI, se detecta ADN de *P. jiroveci* (en muestra respiratoria [broncoaspirado] extraído a su ingreso en UCI) Desde su ingreso en UCI, la paciente a su ingreso en UCI) Desde su ingreso en UCI, la paciente sustituir cotrimoxazol por clindamicina con pauta de 600 mg por vía intravenosa cada 6 h y primaquina 30 mg por vía oral cada 24 h. Las razones que justificaron este cambio fueron: la persistencia de insuficiencia respiratoria grave atribuida a *P. jiroveci* (único aislado microbiológico) y la anemia originada por la combinación de diferentes fármacos mielosupresores (inmunosupresores, cotrimoxazol).

A los 5 días de iniciar el tratamiento, mejora el intercambio gaseoso y disminuyen las presiones pulmonares. Se comienza el destete del respirador pero, progresivamente y de forma paradójica, los signos de desconexión del respirador son notables con aparición cada vez más precoz de disnea y cianosis. Los registros del control gasométrico y cooximétrico quedan reflejados en la [figura 1](#).

Posteriormente, con la retirada de primaquina y tras iniciar tratamiento con vitamina C en altas dosis, la cifra de MHB disminuye y se logra avanzar en el destete del respirador, siendo posible la desconexión definitiva el día 26 de su estancia en UCI. La paciente continúa su evolución favorablemente y 15 días después se le traslada a planta sin secuelas.

Comentario

Pacientes con MHB menor del 20% estarán cianóticos pero asintomáticos pudiendo presentar agitación. Con niveles de MHB entre 20-40% aparecen signos y síntomas de hipoxia tisular general (náuseas, escalofríos, inestabilidad, disnea, cefalea, fotofobia, taquicardia, taquipnea, ansiedad, agitación, estupor, adinamia). Si la cantidad de MHB llega a alcanzar cifras entre un 40-60%, hay signos de hipoxia tisular grave (coma, convulsiones, arritmias, hipotensión, shock, acidosis metabólica). Cuando la MHB es superior 60% puede sobrevenir la parada cardiorrespiratoria.

Se decidió tratar a la paciente con altas dosis de vitamina C porque presentaba una MHB menor del 20% y la vitamina C es un tratamiento más seguro que el azul de metileno.

Cuanto más rápidamente se instaura la metahemoglobinemia, más grave es la situación clínica que desencadena, mientras que pacientes sometidos a MHB crónica (por

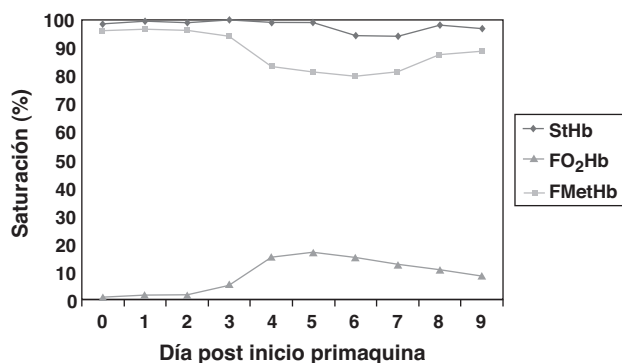


Figura 1 Saturación de las distintas fracciones de hemoglobina en función de la evolución de la paciente, a partir del primer día de exposición a primaquina. FMetHb: fracción de metahemoglobina; FO₂Hb: fracción de hemoglobina oxidada por oxígeno; StHb: saturación total de hemoglobina.

ingesta regular de un fármaco) pueden haberse adaptado progresivamente a tasas altas de MHB sin presentar sintomatología severa. Sin embargo, pacientes con enfermedades cardiorrespiratorias o hematológicas subyacentes, tolerarán peor la MHB⁵.

Con posterioridad se realizó el algoritmo de Karch-Lasagna modificado⁶ y el de Naranjo⁷ obteniendo por ambos métodos la categoría de relación causa-efecto probable. La metahemoglobinemia por primaquina es una reacción adversa descrita ya en la bibliografía. Su lenta instauración es de esperar por el mecanismo de la reacción y las dosis de primaquina administradas. La paciente comenzó a mejorar tras la retirada de primaquina y con la administración de vitamina C. Además no existe causa alternativa que pueda explicar la transformación de hemoglobina en MHB.

En conclusión, nos encontramos ante un problema relacionado con la medicación que pertenece a la categoría de seguridad. En el caso que nos ocupa la cianosis de piel y mucosas fue tan llamativa que permitió detectar el problema en las primeras horas e intervenir rápidamente en consecuencia.

La metahemoglobinemia es una reacción adversa inherente a primaquina y no comporta ningún fallo del sistema asociado sobre el que se pueda actuar. Sin embargo, la gravedad de las posibles consecuencias que pueden desen-

cadernarse justifican una estrecha vigilancia del paciente mientras sea administrado dicho tratamiento.

Agradecimientos

Los autores agradecen a Isabel Font Noguera y a María Galiana Sastre su colaboración en el análisis del caso.

Bibliografía

1. Primaquine DRUGDEX® System. Drug Information [base de datos en internet] Thomson. Drug Information [base de datos en internet] Thomson Micromedex, Greenwood Village, Colorado [consultado 16/4/2010]. Disponible en: <http://www.thomsonhc.com/hcs/librarian>.
2. Primaquine data sheet [consultado 16/4/2010]. Guía de medicamentos en situaciones especiales. Disponible en: <http://sinaem4.agemed.es/mse/medicamentoList.do?metodo=buscarGuiaMedicamento>.
3. Mensa J, Gatell JM, García-Sánchez JE, Letang E, Lopez-Suñé E, editores. Guía de terapéutica antimicrobiana. Barcelona: Editorial Antares; 2010.
4. Carmona-Fonseca J, Álvarez G, Maestre A. Methemoglobinemia and adverse events in plasmodium vivax malaria patients associated with high doses of primaquine treatment. *Am J Trop Hyg.* 2009;80:188–93.
5. Nogué S. *Intoxicaciones agudas: protocolos de tratamiento*. Barcelona: Morales i Torés; 2003.
6. Centros Autónomos de Farmacovigilancia. Manual de Codificación. Madrid: Ministerio de Sanidad y Consumo; 1994.
7. Naranjo CA, Busto U, Sellers EM, Sandor P, Ruiz I, Roberts EA, et al. A method for estimating the probability of adverse drug reactions. *Clin Pharmacol Ther.* 1981;30:239–45.

C. Jordán de Luna^{a,*}, M. Palomo Navarro^b,
M. Pérez Cebrián^a y J.L. Poveda Andrés^a

^a Servicio de Farmacia, Hospital Universitario La Fe, Valencia, España

^b Servicio de Medicina Intensiva, Hospital Universitario La Fe, Valencia, España

* Autor para correspondencia.

Correo electrónico: jordan.mco@gva.es
(C. Jordán de Luna).

doi:10.1016/j.farma.2010.08.004

Complejo nitrato de plata-albúmina para tratamiento endoscópico de fístula broncopleural

Silver nitrate-albumin complex for endoscopic treatment of bronchopleural fistula

Sr. Director:

La fístula broncopleural (FBP) consiste en una comunicación anormal y permanente entre la vía aérea (bronquio principal, lobar o segmentario) y el espacio pleural con fuga del

aire inspirado durante más de 24 h¹. Aunque es poco frecuente, representa un problema importante, ya que está asociada con elevada morbilidad y puede condicionar la vida del paciente después de una resección pulmonar². Los procedimientos quirúrgicos pulmonares constituyen la principal causa, siendo la incidencia entre el 4,5 y 20% tras neumonectomía, y del 0,5% tras lobectomía en cáncer de pulmón².

Entre los factores de riesgo prequirúrgicos para desarrollar una FBP se encuentran: fiebre, uso de esteroides, *Haemophilus influenzae* (*H. influenzae*) en esputo, elevada sedimentación eritrocitaria y anemia².

Entre los factores de riesgo post-operatorios se encuentran: fiebre, uso de esteroides, leucocitosis, traqueotomía