

Octreotida subcutánea para el tratamiento del síndrome del Blue Rubber Bled Nevus: a propósito de un caso

Treatment of Blue Rubber Bled Nevus syndrome with subcutaneous octreotide: a case report

Sr. director:

El síndrome del *Blue Rubber Bled Nevus* (SBRBN) fue descrito por primera vez por Bean en 1958¹. Es una afección rara caracterizada por múltiples lesiones vasculares que afectan principalmente a piel y tracto gastrointestinal y, con menos frecuencia, a otros órganos². La etiología es desconocida, aunque algunos casos pueden ser congénitos, asociándose a transmisión autosómica dominante³. Las lesiones cutáneas suelen ser numerosas, compresivas al tacto y de coloración azul-violácea, denominándose nevus azul en tetina de goma, presentándose generalmente en edades tempranas (< 2 años) y aumentando con el crecimiento. Las lesiones gastrointestinales aparecen a todos los niveles, destacando estómago e intestino delgado como localizaciones principales, y habitualmente se manifiestan en forma de hemorragia digestiva y anemia ferropénica crónica secundaria al sangrado⁴. El diagnóstico se realiza por asociación de lesiones vasculares y anemia, mediante determinaciones analíticas y diferentes técnicas de imagen.

El abordaje es multidisciplinar, combinando el tratamiento de las lesiones cutáneas con láser y el manejo de las lesiones gastrointestinales en función de la localización, extensión y gravedad. En general, el tratamiento es conservador, con administración de hierro y transfusiones, y en casos graves con hemorragias significativas está indicado el tratamiento endoscópico e incluso quirúrgico del segmento afectado^{2,3}. La octreotida es un análogo sintético de la somatostatina que se utiliza por vía subcutánea como alternativa al tratamiento endoscópico y quirúrgico en las lesiones gastrointestinales, al reducir las pérdidas de sangre por disminución del flujo sanguíneo^{2,5}.

Describimos el caso de un paciente con SBRBN en tratamiento con octreotida para la anemia asociada a las lesiones gastrointestinales.

Descripción del caso

Varón de 21 años, diagnosticado de SBRBN a los 5 años con múltiples lesiones vasculares con afectación cutáneo-mucosa, hepática y gastrointestinal. Intervenido en numerosas ocasiones para extirpación de lesiones, hemangiomas e invaginación intestinal. Anemia ferropénica crónica en tratamiento con hierro oral y ácido fólico. Desde 2011 inclusión de hierro intravenoso por peor control sin recuperación de cifras de hemoglobina (Hb) y aumento de transfusiones [12-14 concentrados de hematíes (CH)/año].

En noviembre de 2011 acude a urgencias por astenia, epigastralgia y deposiciones oscuras, ingresando para transfusión por cuadro de anemización [Hb:6,4 g/dl (13-17g/dl)] y hemorragia digestiva baja objetivada durante enteroscopia para termocoagulación de lesiones. Tras ingreso acude para control analítico y administración de hierro y vitamina-K intravenosa, requiriendo nuevas transfusiones por Hb de 5,4 g/dl en diciembre de 2011. Dado el aumento de las transfusiones y el empeoramiento de la anemia asociada a las pérdidas digestivas se propone tratamiento con octreotida subcutánea fuera de indicación.

En enero de 2012 inicia octreotida subcutánea a dosis de 200 mcg/semana, mejorando las cifras de Hb tras dos primeras dosis (8,2 y 9 g/dl, respectivamente) sin precisar nuevas transfusiones. Dada la buena tolerancia inicial se decide cambio a presentación mensual subcutánea de 20 mg en marzo de 2012 con buenas cifras de Hb (10,4 g/dl). Tras dos años, el paciente mantiene tratamiento con buena tolerancia; solo refiere leves molestias tras la administración y diarrea, y estabilización de las cifras de Hb entre 10-11 g/dl (Figura 1) sin necesidad de nuevas transfusiones hasta febrero de 2014, cuando requiere 1 CH por descenso a 8,2 g/dl con posterior recuperación.

En agosto de 2014 se suspende tratamiento por diagnóstico de osteonecrosis de cadera con sospecha de "posible" reacción adversa (RAM) relacionada con la octreotida según el algoritmo de Karch-Lasagna⁶. La RAM es notificada al Centro Autonómico de Farmacovigilancia. Tras suspensión del tratamiento requiere 1 CH por descenso a 7,6 g/dl de Hb en octubre de 2014 y 2 CH en su ingreso para autotrasplante de cé-

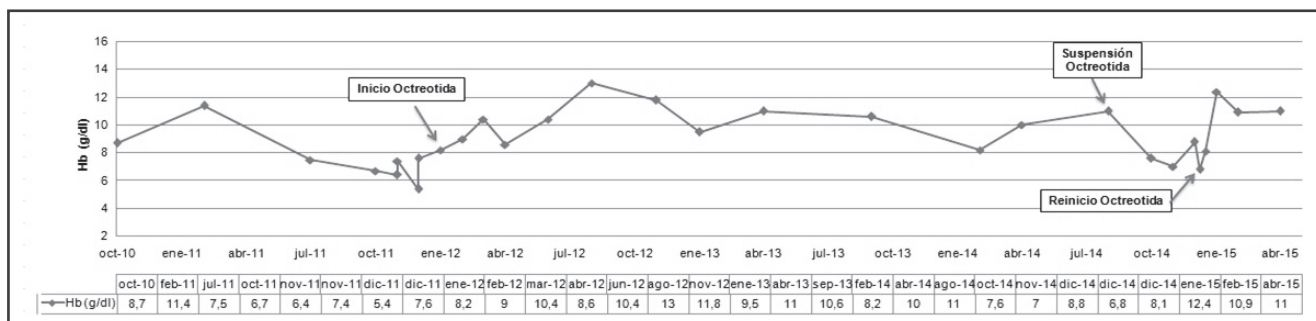


Figura 1. Evolución en el tiempo de los niveles de Hemoglobina sérica.

lulas madre en cadera por Hb de 7 g/dl en noviembre de 2014, con ligera recuperación al alta (8,8 g/dl). En diciembre de 2014 acude a revisión con nuevo descenso de Hb (6,8 g/dl) y heces oscuras, reiniciándose la octreotida tras valorar beneficio/riesgo, precisar 6 CH desde su suspensión y el deseo del paciente de volver al tratamiento. En enero de 2015 acude a consulta tras reiniciar octreotida con mejoría de pérdidas digestivas, Hb de 12,4 g/dl y sin precisar nuevas transfusiones. Se programa gastroscopia terapéutica para revisar lesiones en febrero y abril de 2015 sin incidencias, manteniéndose tratamiento en la actualidad.

Comentarios

El tratamiento del SBRN es conservador, iniciándose ferroterapia y transfusiones para controlar la anemia. La asociación de otros tratamientos farmacológicos como agentes antiangiogénicos, corticoides e interferon-alfa, ha tenido resultados irregulares sin llegar a demostrar una clara mejoría del sangrado⁷.

Pese a los pocos casos publicados, el uso de octreotida se relaciona con su acción inhibitoria de las hormonas intestinales vasoactivas que disminuye el flujo sanguíneo y, por tanto, reduce las pérdidas de sangre. Ramírez M *et al.*⁴ describen su uso en tres pacientes (mediana de edad 4,3 años) objetivando mejoría inicial en uno de ellos con posterior fracaso. Por el contrario, Zellos A *et al.*⁸ describen el caso de tres pacientes (5, 16 y 5 años) en tratamiento con octreotida por sangrado gastrointestinal crónico, en los que tras 52, 28 y 24 meses, respectivamente, se observa remisión del sangrado, aumentos de Hb y descenso de transfusiones, al igual que sucede en nuestro caso. Asimismo, González *et al.*⁵ analizan el uso de la octreotida en una paciente con gran afectación gastrointestinal, sangrado y anemia con mínima respuesta al tratamiento endoscópico, observando leve mejoría de Hb y reducción significativa de transfusiones, aunque sin eliminarlas completamente dado el elevado sangrado de las lesiones, a diferencia de nuestro caso.

Respecto a las RAM descritas en estos casos, son leves y principalmente relacionadas con descensos

en la velocidad de crecimiento, junto con un caso de hipotiroidismo leve^{5,8}. Nuestro paciente refiere como RAM más frecuentes molestias en la administración y diarrea. Sin embargo, también aparece sospecha de osteonecrosis de cadera, RAM descrita como muy rara con una incidencia entre 1-2%⁹ y que cuenta con un caso registrado en la FDA (U.S. Food and Drug Administration) por osteonecrosis de fémur en un paciente de 12 años tras 2,5 meses de tratamiento¹⁰.

En conclusión, la relación beneficio/riesgo en nuestro paciente es favorable para la octreotida al reducir los requerimientos transfusionales y estabilizar las cifras de Hb, incluso tras reintroducción de tratamiento por empeoramiento del sangrado al suspenderse. Aunque existen datos limitados, su uso en pacientes con SBRN parece ser una alternativa terapéutica efectiva que requiere un seguimiento estrecho de los posibles efectos adversos a largo plazo, a la espera de nueva evidencia.

Bibliografía

1. Bean WB, editor. Vascular Spiders and Related Lesions of the Skin. Springfield (Estados Unidos): Charles C Thomas; 1958.
2. Solano-Iturri G, Blanco-Sampascual S, García-Jiménez N, Díaz-Roca AB, Orive-Cura V. Síndrome del nevus azul. Una rara entidad. Gac Med Bilbao. 2011;108:117-9.
3. Agnese M, Cipolletta L, Bianco MA, Quitadamo P, Miele E, Staiano A. Blue rubber bleb nevus syndrome. Acta Paediatr. 2010;99:632-5.
4. Ramírez M, López JC, Díaz M, Soto C, Miguel M, de la Torre Ramos CA, et al. Síndrome de Bean o Blue rubber blue nevus syndrome. Presentación de 6 pacientes. Cir Pediatr. 2010;23:241-4.
5. Gonzalez D, Elizondo BJ, Haslag S, Buchanan G, Burdick JS, Cuzzetta PC, et al. Chronic Subcutaneous Octreotide Decreases Gastrointestinal Blood Loss in Blue Rubber-Bleb Nevus Syndrome. J Pediatr Gastroenterol Nutr. 2001;33:183-8.
6. Naranjo CA, Busto U, Sellers EM, Sandor P, Ruiz I, Roberts EA, et al. A method for estimating the probability of adverse drug reactions. Clin Pharmacol Ther. 1981;30:239-45.
7. Jin XL, Wang ZH, Xiao XB, Huang LS, Zhao XY. Blue rubber bleb nevus syndrome: A case report and literature review. World J Gastroenterol. 2014;20:17254-9.
8. Zellos A, Schwarz KB. Efficacy of Octreotide in Children with Chronic Gastrointestinal Bleeding. J Pediatr Gastroenterol Nutr. 2000;30:442-6.
9. Novartis, editor. Sandostatin and Sandostatin LAR (Octreotide): Prescribing Information (Product Monograph) [monografía en

Internet]. Canadá: Novartis Pharmaceutical; 2014 [citado 27-05-2015]. Disponible en: http://www.novartis.ca/asknovartis-pharma/download.htm?res=sandostatin_scrip_e.pdf&resTitleId=789

10. Wyeth J, Green L, Avigan M, editores. Update on Pediatric Post-marketing Adverse Events: Drug Use Data for Octreotide (Sandostatin LAR®) (RCM 2007-50) [monografía en Internet]. Estados Unidos: U.S. Food and Drug Administration (FDA); 2008 [citado 27-05-2015]. Disponible en: [http://www.fda.gov/ohrms/dockets/ac/08/briefing/2008-4399b1-45%20\(Sandostatin%20\(octreotide\)%20Safety%20Review%202008\).pdf](http://www.fda.gov/ohrms/dockets/ac/08/briefing/2008-4399b1-45%20(Sandostatin%20(octreotide)%20Safety%20Review%202008).pdf)

Beatriz López Centeno, Sira Sanz Márquez y Montserrat Pérez Encinas.

Servicio de Farmacia, Hospital Universitario Fundación Alcorcón, Madrid, España.

* Autor para correspondencia.
Correo electrónico: blopezcenteno@gmail.com
(Beatriz López Centeno).

Recibido el 31 de mayo de 2015; aceptado el 5 de octubre de 2015.
DOI: 10.7399/fh.2015.39.6.9336