

Cómo citar este artículo/How to cite this article:

- Salcedo Mingoarranz AL, Puebla Villaescusa A, de Agustín Sierra L,
- Ramírez Cruz S, Hidalgo Correas FJ, García Díaz B. Infiltrados pulmonares
- asociados a la administración de sertralina. Farm Hosp. 2016;40(6):624-626.



Infiltrados pulmonares asociados a la administración de sertralina

Lung infiltrates associated with sertraline administration

Introducción

La enfermedad pulmonar intersticial (EPI) engloba un patrón histopatológico heterogéneo de enfermedades que incluyen neumonía intersticial, afectación alveolar y vasculitis pulmonar. Un posible origen farmacológico de la EPI resulta difícil de evidenciar debido a que la mayoría de los pacientes no son sometidos a una biopsia confirmatoria y, por otra parte, el lavado broncoalveolar no es efectivo, por lo que el diagnóstico casi siempre se realiza mediante imagen radiográfica¹.

Entre estos patrones histopatológicos producidos por fármacos se incluyen los infiltrados pulmonares acompañados de eosinofilia que han sido descritos en algunos pacientes en tratamiento con antidepresivos como la sertralina^{2,3}.

La sertralina es un inhibidor selectivo de la recaptación de serotonina (ISRS) que impide la recaptación pre-sináptica de la serotonina, aumentando la concentración de esta en la sinapsis neuronal y potenciando su efecto inhibitorio sobre estados como la ira, la agresividad, el humor y el sueño. Asimismo, no presenta efecto sobre la recaptación de dopamina, noradrenalina ni acetilcolina, por lo que carece de la mayoría de efectos secundarios de los antidepresivos tricíclicos, al tiempo que preserva una eficacia similar^{4,5}.

La EPI por sertralina es un efecto adverso no descrito en ficha técnica y del que se han reportado muy pocos casos^{3,6,7}.

Se describe el caso de una paciente con antecedentes depresivos que desarrolló infiltrados pulmonares bilaterales recurrentes sin eosinofilia tras la administración de sertralina.

Descripción del caso

Mujer de 84 años con diagnóstico de depresión; diverticulosis colónica severa; aplastamientos vertebrales D8-D10; déficit de vitamina D; hipertensión arterial y pulmonar; flúter auricular e insuficiencia mitral, tricuspídea y aórtica, en tratamiento con sertralina (50 mg/día v.o.),

furosemida (40 mg/día v.o.), bisoprolol (5 mg/día v.o.), acenocumarol según pauta de hematología, omeprazol (20 mg/día v.o.), simvastatina (20 mg/día v.o.), lormetazepam (1 mg/día v.o.), vitamina D (1 ampolla v.o./mes), domperidona (10 ml/8 horas v.o.) y oxigenoterapia domiciliaria.

En enero de 2016 acude a la urgencia hospitalaria por un episodio de hematoquecia, donde se le diagnostica una patología pulmonar bilateral. Se realiza una tomografía axial computarizada (TAC) de tórax que revela la presencia de amplios infiltrados pulmonares parenquimatosos bilaterales, un granuloma calcificado en el lóbulo medio pulmonar y una adenopatía subcarínica (15x20 mm). Ante la sospecha de una neumonía multilobular bilateral adquirida en la comunidad se pauta claritromicina (500 mg/día v.o.) y recibe el alta hospitalaria.

En febrero de 2016 la paciente ingresa en el servicio de medicina interna por un cuadro de disnea y para el estudio de los infiltrados pulmonares que no habían remitido desde el alta hospitalaria a pesar del tratamiento antibiótico. Durante el ingreso se le realiza la prueba de Mantoux y una broncoscopia, ambas con resultado negativo, además de una TAC que refleja la condensación del espacio aéreo bilateral, una adenopatía interlobular (15 mm) de posible origen maligno, varios nódulos irregulares y un nódulo calcificado (6,2 mm).

Se decide retirar el tratamiento con sertralina y claritromicina y se repiten las pruebas a las dos semanas, obteniéndose unos resultados que evidencian la disminución de los infiltrados pulmonares y una menor condensación aérea. La paciente experimenta una mejoría clínica tanto objetiva como subjetiva, por lo que recibe el alta médica.

A los cinco días del alta la paciente reinicia el tratamiento con sertralina por indicación de su médico de atención primaria ante una posible reaparición del cuadro depresivo.

La paciente acude nuevamente a urgencias en marzo de 2016 por disnea de pequeños esfuerzos y dolor centrotorácico opresivo que aumenta con la inspiración pro-



Los artículos publicados en esta revista se distribuyen con la licencia:
Articles published in this journal are licensed with a:
Creative Commons Attribution 4.0.

<https://creativecommons.org/licenses/by-nc-nd/4.0/>

La revista Farmacia Hospitalaria no cobra tasas por el envío de trabajos, ni tampoco cuotas por la publicación de sus artículos.

funda. Mediante auscultación pulmonar se detecta un murmullo vesicular con crepitantes en la base derecha.

Reingresa en medicina interna, donde se realiza una radiografía de tórax que revela la presencia de unos infiltrados pulmonares más pequeños que en el anterior ingreso. Se decide retirar por segunda vez la sertralina, con lo que la paciente recupera su capacidad autónoma, desaparecen la disnea y el dolor torácico, aumentando la saturación de oxígeno hasta el 93%.

Después de dos semanas de interrupción del tratamiento con sertralina se realiza una radiografía de tórax de control que confirma la disminución en la extensión de los infiltrados pulmonares.

Cabe destacar que durante todo el periodo la paciente presentó niveles de eosinófilos dentro del rango de normalidad.

La evolución clínica de la paciente permitió suspender definitivamente el tratamiento de sertralina, simvastatina, omeprazol, domperidona y vitamina D, manteniendo el resto de la medicación.

Discusión

Se ha descrito un gran número de fármacos que pueden provocar toxicidad pulmonar, siendo los grupos más frecuentemente implicados los quimioterápicos, antiarrítmicos, antibióticos, anticonvulsivos, antiinflamatorios y drogas de abuso^{2,8}.

No obstante, se desconoce la incidencia real de la toxicidad pulmonar por fármacos, principalmente porque estas reacciones adversas suelen presentarse de forma esporádica o idiosincrásica y no son notificadas a los Centros de Farmacovigilancia.

Por otra parte no existen signos, síntomas, pruebas de laboratorio ni criterios consensuados, por lo que pueden confundirse con otras enfermedades de similar sintomatología. Muchos de estos fármacos producen una neumonitis por hipersensibilidad similar a la alveolitis alérgica extrínseca. Existen además una serie de factores que predisponen al desarrollo de las lesiones pulmonares de origen farmacológico, entre los que destaca el tipo de fármaco y las dosis acumuladas, el tratamiento concomitante con quimioterapia o radioterapia, la oxigenoterapia a altas dosis, la enfermedad pulmonar previa o la insuficiencia renal⁸, algunos de ellos presentes en la paciente.

Los hallazgos clínicos son indistinguibles de otras EPID, como la aparición de tos poco productiva, disnea, hipoxemia y fiebre; la evolución puede ser lentamente progresiva o rápidamente fatal, dependiendo de la intensidad, de la exposición y del patrón morfológico afectado².

La radiografía de tórax es inespecífica en hasta el 32% de los casos, motivo por el cual en la práctica clínica se prefiere un TAC torácico, en el que la presencia de patrones específicos quedan mejor definidos. En ellos se refleja un patrón intersticial difuso, un patrón ventila-

torio restrictivo con disminución de CO e infiltrados de predominio mononuclear⁸.

Las pruebas funcionales respiratorias son más sensibles que la radiografía, aunque dado su carácter inespecífico su uso queda relegado a un segundo plano. A este efecto, la prueba funcional más eficaz por su precocidad y singularidad es una alteración ventilatoria restrictiva con disminución de la transferencia de CO^{2,8}.

La broncoscopia, si bien no proporciona un diagnóstico específico, constituye una exploración imprescindible para excluir otras enfermedades similares y orientar al diagnóstico de una EPID yatrogénica^{2,8}.

Las biopsias pulmonares endoscópicas y el lavado broncoalveolar no son pruebas definitivas, aunque permiten un diagnóstico de exclusión de sarcoidosis por el predominio de linfocitos CD8. La gammagrafía con galio y la resonancia magnética nuclear no son útiles en estos pacientes^{2,8,9}.

La Figura 1 presenta el procedimiento a seguir para el diagnóstico de una toxicidad pulmonar inducida por fármacos. La historia clínica resulta fundamental y debe reflejar la administración del fármaco (tipo, dosis y duración), junto con los principales factores predisponentes⁸.

Ante una sospecha de toxicidad pulmonar por un fármaco se ha de retirar el tratamiento, siendo en la mayoría de los casos una medida suficiente junto con el tratamiento de soporte, reservando la administración de corticoides para los casos más graves⁸.

El medicamento sospechoso se le suspendió a la paciente en dos ocasiones y en ambos casos se evidenció

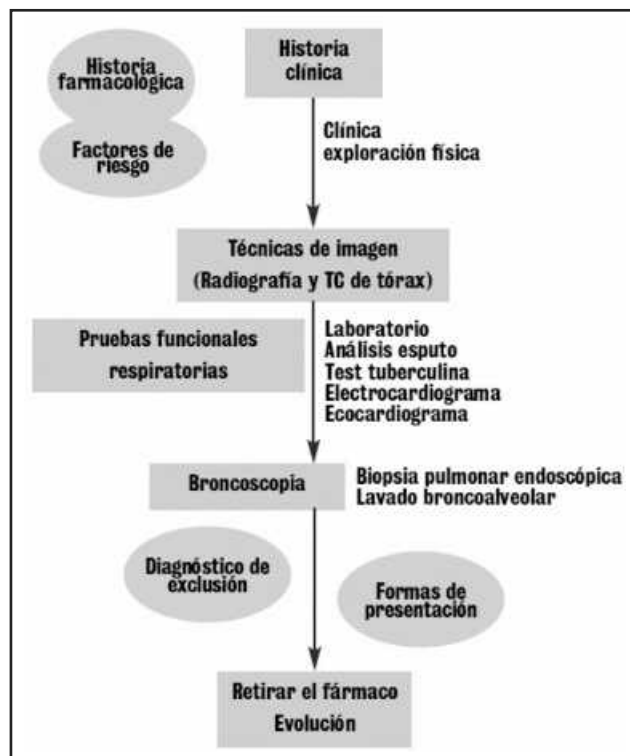


Figura 1. Esquema diagnóstico de la toxicidad pulmonar por fármacos.

una mejoría clínica, radiológica y funcional, por lo que se estableció un diagnóstico final de EPID por sertralina.

Aplicando el algoritmo de imputabilidad de Karch-Lasagna modificado, la reacción adversa se clasifica como definida¹⁰ en base a la secuencia temporal, la mejoría de la paciente al retirar el medicamento, la reaparición de la patología tras la reexposición al mismo y la inexistencia de causas alternativas plausibles. Esta reacción adversa fue notificada al Centro Regional de Farmacovigilancia.

Conflicto de intereses

Los autores declaran que no existe ningún tipo de conflicto de intereses ni de relación económica.

Bibliografía

- Zampatori M, Bna C, Poletti V, Spaggiari E, Ormitti F, Calabro E, Tognini G, Sverzellati N. Diagnostic imaging of diffuse infiltrative disease of the lung. *Respiration* 2004; 71:4-19.
- Camus P, Fanton A, Bonniaud P, Camus C, Foucher P: Interstitial lung disease induced by drugs and radiation. *Respiration* 2004, 71:301-326.
- Mora Cuesta VM, Martínez Meñaca A. Enfermedad pulmonar intersticial difusa. XXXIV Congreso SOCALPAR. Sociedad Castellano-Leonesa y Cantabria de patología respiratoria. Casos clínicos. Salamanca 15-16 Mayo 2015.
- Agemed: Agencia Española de Medicamentos y Productos Sanitarios. CIMA (Centro de Información de Medicamentos). Ficha técnica de sertralina [Internet]. España: Agencia Española de Medicamentos y Productos Sanitarios [consultado 23/8/2016]. Disponible en: <http://www.ema.europa.eu>
- Capítulo 38: Rang HP, Dale MM. Fármacos utilizados en los trastornos afectivos. En: Rang HP, Dale MM, Ritter JM, Moore PK. *Farmacología*. 5ª Edición. Madrid: Editorial Elsevier. 2003.
- Thornton C, Maher TM, Hansell D, Nicholson AG, Wells AU. Pulmonary fibrosis associated with psychotropic drug therapy: a case report. *Journal of Medical Case Reports* 2009; 3:126.
- Barnés MT, Bascañana J, García B. Acute eosinophilic pneumonia associated with antidepressant agents. *Pharm World Sci* 1999; 21(5): 241-242.
- Haro Estarriol M, Conde Gali M. *et al.* Lesiones pulmonares inducidas por fármacos. Servicio de neumología y de Cirugía Torácica, Hospital Universitari Doctor Josep Trueta (Girona). *Jano* 16-22 abril 2004. Vol. LXVI n° 1517: 61-64.
- Costabel U, Uzaslan E, Guzman J. Bronchoalveolar lavage in drug-induced lung disease. *Clin Chest Med* 2004; 25:25-36.
- Algoritmo de Karch-Lasagna modificado. Centros Autonómicos de Farmacovigilancia. Manual de codificación. Madrid: Ministerio de Sanidad y Consumo. 1994.

Angel Luis Salcedo Mingoarranz, Ana Puebla Villaescusa, Lorena De Agustín Sierra, Sebastián Ramírez Cruz, Francisco José Hidalgo Correas y Benito García Díaz

Servicio de Farmacia, Hospital Universitario Severo Ochoa. Leganés. Madrid.

* Autor para correspondencia.
Correo electrónico: als.29@hotmail.com
(Angel Luis Salcedo Mingoarranz).

Recibido el 6 de septiembre de 2016; aceptado el 12 de septiembre de 2016.

DOI: 10.7399/fh.2016.40.6.10647