



CASO CLÍNICO

Artículo bilingüe inglés/español

Neumonía en un paciente con trasplante renal tratado con alirocumab y everolimus

Pneumonia in a patient with kidney transplant treated with alirocumab and everolimus

Lucía Ordóñez-Fernández, Adrián Rodríguez-Ferreras, Carmen Carriles, Alba Martínez-Torrón, Eva Lázaro-López, María Carmen Rosado-María

Servicio de Farmacia, Hospital Universitario Central de Asturias (HUCA), Oviedo, Asturias. España.

Autor para correspondencia

Lucía-Ordóñez Fernández
Av. de Roma, s/n, 33011,
Oviedo, Asturias. España.

Correo electrónico:
lucia.ordonez.fernandez@gmail.com

Recibido el 2 de septiembre de 2018;
aceptado el 23 de octubre de 2018.

DOI: 10.7399/fh.11138

Cómo citar este trabajo

Ordóñez-Fernández L, Rodríguez-Ferreras A, Carriles C, Martínez-Torrón A, Lázaro-López E, Rosado-María MC. Neumonía en un paciente con trasplante renal tratado con alirocumab y everolimus. *Farm Hosp.* 2019;43(2):74-76.

Introducción

La hipercolesterolemia es la alteración lipídica más frecuente y un factor de riesgo cardiovascular¹. El tratamiento consiste en una combinación de estilo de vida y tratamiento farmacológico con estatinas, con o sin otros fármacos hipolipemiantes. En algunos casos pueden ser insuficientes, y en otros desarrollar intolerancias^{2,3}.

Los anticuerpos monoclonales² frente a PCSK9 (proteína convertasa subtilisina/kexina tipo 9) impiden la unión de las moléculas PCSK9 a los receptores de LDL (*low-density lipoproteins*), que captan y eliminan el LDL circulante, evitando que se reduzca su número. Los anticuerpos comercializados, evolocumab⁴ y alirocumab^{5,6}, están autorizados en adultos con hipercolesterolemia primaria (hipercolesterolemia no familiar e hipercolesterolemia familiar heterocigótica) o dislipemia mixta primaria, en monoterapia o en combinación con una estatina o con una estatina y otro hipolipemiente o en combinación con otros hipolipemiantes en pacientes con intolerancia o contraindicación a estatinas.

En pacientes trasplantados, el riesgo cardiovascular está incrementado. Una de las causas son las dislipemias, muy asociadas a los fármacos inmunosupresores. Estas dislipemias son tratadas como en la población general con estatinas y otros hipolipemiantes; en caso de intolerancia o contraindicación el empleo de inhibidores de PCSK9 abre una nueva vía de tratamiento, aunque no hay estudios concretos de sus efectos en estos pacientes.

Descripción del caso

Varón de 45 años de edad, trasplantado renal en julio de 2015, con hipertensión arterial bien controlada, hiperuricemia sin episodios gotosos, dislipemia, antecedentes de infección por virus de la hepatitis C (VHC) tratada con ledipasvir/sofosbuvir en 2015 durante 12 semanas, con éxito de respuesta, y tromboembolismo pulmonar asociado a inmovilización por una lesión deportiva en 2010.

El tratamiento inmunosupresor inicial se basó en la combinación de tacrolimus, micofenolato de mofetilo y prednisona, terapia básica en el trasplantado renal⁷. En abril de 2017 se sustituye micofenolato de mofetilo por everolimus debido a picor generalizado intenso.

Tras el trasplante, el perfil lipídico empeora. Se inicia tratamiento con estatinas a dosis altas (pitavastatina y posteriormente atorvastatina) y ezetimiba. Al deteriorarse la función hepática, se suspenden y se inicia terapia con un inhibidor de PCSK9, alirocumab 75 mg cada 15 días.

El septiembre de 2017 inicia tratamiento con alirocumab. Tras administrarse dos dosis, acude a Urgencias por fiebre de 39,9°C, tos acompañada de expectoración amarillenta y odinofagia de cinco días de evolución. Ingresó en Neumología con diagnósticos de neumonía retrocardiaca y sepsis de origen respiratorio. A las 5 horas, presenta hipotensión, anuria y acidosis metabólica compensada, y es trasladado a la Unidad Cuidados Intensivos (UCI) para soporte hemodinámico, en donde permanece 48 horas. Tras cinco días de ingreso es alta hospitalaria, quedando alirocumab suspendido temporalmente.

PALABRAS CLAVE

Alirocumab; Everolimus; Hipercolesterolemia; Neumonía; Trasplante renal.

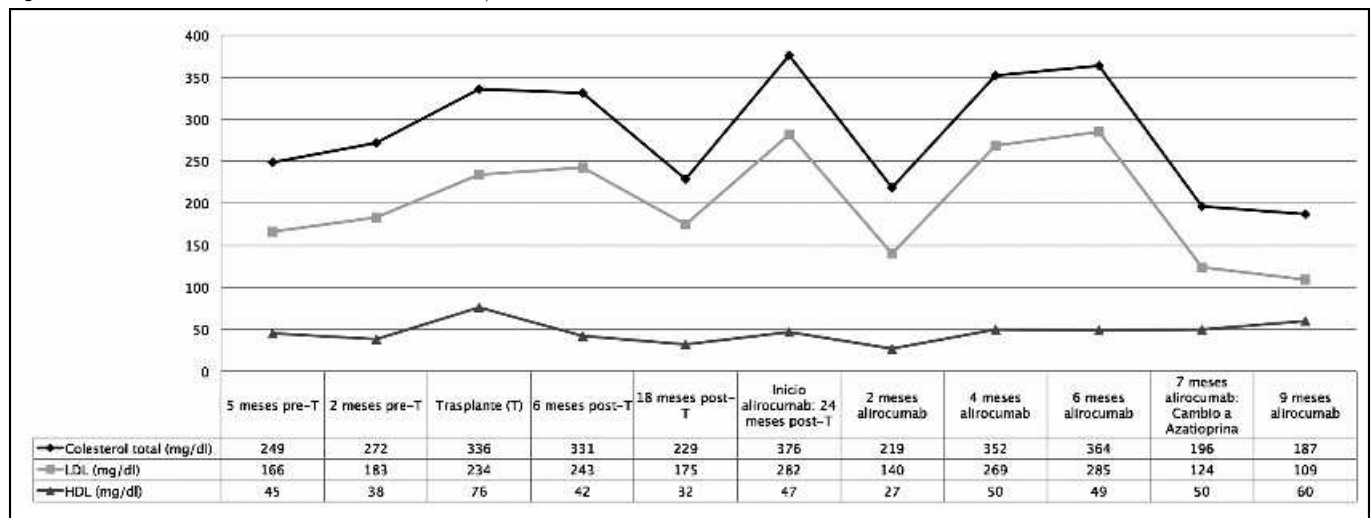
KEYWORDS

Alirocumab; Everolimus; Hypercholesterolemia; Kidney transplantation; Pneumonia.



Los artículos publicados en esta revista se distribuyen con la licencia
Articles published in this journal are licensed with a
Creative Commons Attribution-NonCommercial-ShareAlike 4.0 International License.
<http://creativecommons.org/licenses/by-nc-sa/4.0/>
La revista Farmacia no cobra tasas por el envío de trabajos,
ni tampoco por la publicación de sus artículos.

Figura 1. Evolución de los niveles de colesterol total, LDL y HDL.



HDL: lipoproteínas de alta densidad; LDL: lipoproteínas de baja densidad; Pre-T: pretrasplante; post-T: postrasplante.

Mes y medio después reinicia tratamiento con alirocumab. Diez días más tarde llama a la consulta de Nefrología por un nuevo cuadro de tos con expectoración amarillenta asociado a febrícula y cansancio e inicia tratamiento con amoxicilina-clavulánico.

En febrero de 2018 se cambia everolimus por azatioprina por infección respiratoria de repetición, hipercolesterolemia grave y lesiones cutáneas eritematosas, manteniendo el tratamiento simultáneo con alirocumab. En mayo presenta mejoría en el perfil lipídico (Figura 1), en las lesiones cutáneas y no se ha repetido ningún cuadro infeccioso respiratorio.

Discusión

Las complicaciones cardiovasculares constituyen una de las principales causas de mortalidad en el trasplante renal, siendo frecuentes la aterosclerosis y la hipertrofia ventricular izquierda⁸.

La dislipemia en el trasplantado es una alteración metabólica frecuente, de etiología multifactorial y tiene un papel destacado en el desarrollo de aterosclerosis⁹. Los factores de riesgo más relacionados son: inmunosupresión, síndrome nefrótico, hipotiroidismo, diabetes mellitus, ingesta excesiva de alcohol, obesidad, enfermedad hepática crónica, predisposición genética y baja actividad física.

La elección de inmunosupresores tiene un impacto significativo en las dislipemias. Los fármacos que más influyen son los corticosteroides, los inhibidores de calcineurina (ciclosporina, tacrolimus) y los inhibidores de la quinasa *mammalian target of rapamycin* o mTOR (sirolimus y everolimus). Micofenolato de mofetilo o azatioprina tienen un papel menos importante.

El paciente presentaba niveles elevados de colesterol previos al trasplante, que se incrementan tras el injerto. Este aumento del perfil lipídico se puede ver potenciado, por un lado, por la administración de inmunosupresores, como efecto adverso bien conocido y, por otro lado, por una reducción de la actividad física durante meses debida a una necrosis en la cabeza femoral derecha.

Ante niveles elevados de colesterol y para reducir el riesgo cardiovascular, se inició tratamiento con hipolipemiantes (pitavastatina, atorvastatina y ezetimiba). Sin embargo, por afectar negativamente a la función hepática, se suspendieron y se inició terapia con el anticuerpo monoclonal alirocumab.

Alirocumab⁵ está autorizado en la hipercolesterolemia primaria o la dislipemia mixta primaria. Entre las reacciones adversas descritas como frecuentes en ficha técnica están los signos y síntomas del tracto respiratorio superior (dolor orofaríngeo, rinorrea y estornudos), pero no está el riesgo de infección, como sí sucede con evolocumab, que tiene descrito

como frecuentes las infecciones del tracto respiratorio superior. En un paciente trasplantado y en tratamiento con inmunosupresores, existe un mayor riesgo de infección. Ante la posibilidad de que con la adición de alirocumab la frecuencia y gravedad de episodios infecciosos sea mayor, se realizó una búsqueda en las bases de datos PubMed y Embase, de estudios o casos individuales de eficacia y seguridad de alirocumab en pacientes trasplantados, no encontrándose ninguna referencia al respecto.

En este paciente es significativo que poco después de iniciar tratamiento con alirocumab desarrolle procesos infecciosos severos, incluyendo un episodio de neumonía que requirió ingreso en la UCI. Destaca que estos procesos se producen cuando el tratamiento con alirocumab se administra de forma simultánea con everolimus. Se sabe que everolimus está asociado a más casos de infección respiratoria que azatioprina¹⁰, desconociéndose el posible efecto de la asociación de anticuerpos como alirocumab o evolocumab. Tras sustituir en el paciente everolimus por azatioprina, los cuadros respiratorios no se repiten, disminuyen los niveles de colesterol y hay una mejoría del estado general. Se observa que modificando el tipo de inmunosupresor, se puede ver modificado el perfil lipídico y además cuando se asocia el anticuerpo monoclonal alirocumab el riesgo de infección también varía. Es necesario replantear el beneficio/riesgo de alirocumab en función del tipo de inmunosupresión asociado por la posible influencia en el perfil lipídico y riesgo infeccioso, evaluar periódicamente este balance, establecer unas cifras de colesterol objetivo y suspender el fármaco según los niveles alcanzados. Alirocumab es un medicamento de reciente comercialización que requiere la máxima atención en la detección y notificación de eventos adversos, especialmente cuando se emplea en un paciente cuyas características difieren de la población de estudio de los distintos ensayos clínicos. Este caso ha sido notificado al Centro de Farmacovigilancia de Asturias.

Financiación

Sin financiación.

Conflicto de interés

Sin conflicto de intereses.

Aportación a la literatura científica

Descripción de neumonía asociada a alirocumab, reacción no recogida en ficha técnica aunque sí en evolocumab, de mecanismo de acción similar. Posible influencia de fármacos inmunosupresores, aunque no existen estudios al propósito.

Bibliografía

1. Zodda D, Giammona R, Schifilliti S. Treatment Strategy for Dyslipidemia in Cardiovascular Disease Prevention: Focus on Old and New Drugs. *Pharmacy*. 2018;6:1. DOI:10.3390/pharmacy6010010
2. Ryan A, Nevitt SJ, Byrne CD, Cook P. PCSK9 inhibition for primary prevention of ischaemic heart disease in heterozygous familial hypercholesterolaemia. *Cochrane Database Syst Rev*. 2018;1:CD012917. DOI: 10.1002/14651858.CD012917
3. Rosenson RS, Durrington P MD. Familial hypercholesterolemia in adults: Treatment. *UpToDate* [actualizado 5/2017] [consultado 8/7/2018]. Disponible en: https://www.uptodate.com/contents/familial-hypercholesterolemia-in-adults-treatment?search=hipercolesterolemia%20familiar&source=search_result&selectedTitle=1~87&usage_type=default&display_rank=1
4. Agencia Española de Medicamentos y Productos Sanitarios. Ficha Técnica de evolocumab. Centro de información de medicamentos (CIMA) [página web] Madrid. Agencia Española de Medicamentos y Productos Sanitarios. [consultado 8/7/2018]. Disponible en: https://cima.aemps.es/cima/pdfs/ft/1151016003/FT_1151016003.pdf
5. Agencia Española de Medicamentos y Productos Sanitarios. Ficha técnica de alirocumab. Centro de información de medicamentos (CIMA) [página web] Madrid. Agencia Española de Medicamentos y Productos Sanitarios. [consultado 8/7/2018]. Disponible en: https://cima.aemps.es/cima/dohtml/ft/1151031008/FT_1151031008.html
6. Agencia Española de Medicamentos y Productos Sanitarios. Informe de Posicionamiento Terapéutico IPT-Alirocumab/V1/22042016. [página web] Madrid [consultado 25/4/2018]. Disponible en: <https://www.aemps.gob.es/medicamentosUsoHumano/informesPublicos/docs/IPT-alirocumab-Praluent-hipercolesterolemia.pdf>
7. Wagner M, Earley AK, Webster AC, Schmid CH, Balk EM, Uhlig K. Mycophenolic acid versus azathioprine as primary immunosuppression for kidney transplant recipients. *Cochrane Database Syst Rev*. 2015;12:CD007746. DOI: 10.1002/14651858.CD007746
8. Brennan DC, Lentine KL. Lipide abnormalities after renal transplantation. *UpToDate* [internet]. Netherlands. Wolters Kluwer [updated 1/6/2018] [accessed 8/7/2018]. Available at: https://www.uptodate.com/contents/lipid-abnormalities-after-renal-transplantation?search=%20lipide%20abnormalities%20after%20renal%20transplantation.&source=search_result&selectedTitle=1~150&usage_type=default&display_rank=1
9. Kasiske B, Cosio FG, Beto J, Bolton K, Chavers BM, Grimm R, et al.; National Kidney Foundation. Clinical practice guidelines for managing dyslipidemias in kidney transplant patients: a report from the Managing Dyslipidemias in Chronic Kidney Disease Work Group of the National Kidney Foundation Kidney Disease Outcomes Quality Initiative. *Am J Transplant*. 2004;4(Suppl 7):13-53.
10. Snell GI, Valentine VG, Vitolo P, Glanville AR, McGiffin DC, Loyd JE, et al. Everolimus Versus Azathioprine in Maintenance Lung Transplant Recipients: An International, Randomized, Double-Blind Clinical Trial. *Am J Transplant*. 2006;6(1):169-77.