

CASO CLÍNICO

Artículo bilingüe inglés/español

**Insulina tópica en el tratamiento de úlcera corneal refractaria en un paciente no diabético: a propósito de un caso**

**Insulin eye drops for treating corneal ulcer in a non-diabetic patient: regarding a case**

Reyes Serrano-Giménez<sup>1</sup>, Enrique Contreras-Macías<sup>1</sup>, Ana García-Bernal<sup>2</sup>,  
María José Fobelo-Lozano<sup>1</sup>

<sup>1</sup>Servicio de Farmacia, Hospital Universitario Virgen de Valme, Sevilla. España. <sup>2</sup>Servicio de Oftalmología, Hospital Universitario Virgen de Valme, Sevilla, España.

**Autor para correspondencia**

Reyes Serrano-Giménez  
Servicio de Farmacia  
Hospital Universitario Virgen de Valme  
Avda. Bellavista s/n  
41014 Sevilla, España.

Correo electrónico:  
reyserjim@gmail.com

: DOI: 10.7399/fh.11521

**Resumen**

Las úlceras corneales se incluyen dentro de un grupo heterogéneo de lesiones oculares, las cuales pueden ser de gravedad variable. Cuando los pacientes no responden al tratamiento, incluyendo incluso el trasplante corneal, se crea la necesidad de explorar otras alternativas.

Presentamos el caso de un paciente que sufrió una salpicadura ocular del contenido de una batería de automóvil por accidente. Esta lesión corneal, fue refractaria al tratamiento farmacológico e incluso quirúrgico. Tras cuatro años de persistencia de la úlcera corneal, se inició un tratamiento tópico con insulina 50 UI/ml. Se observó mejoría de forma evidente y actualmente el paciente ha recuperado completamente el epitelio corneal.

Hoy en día, las evidencias disponibles del uso tópico de la insulina para el tratamiento de las úlceras corneales se centran en pacientes diabéticos. En los pacientes no diabéticos, la evidencia se limita a una serie de casos de úlceras neurotróficas corneales y al caso de un paciente que presentó un defecto epitelial persistente después de la resección de un neurinoma. Este caso, presenta la experiencia de uso de una formulación magistral de insulina oftálmica con eficacia y ausencia de toxicidad en un paciente no diabético con una úlcera corneal post-caústica resistente al resto de tratamientos.

**Abstract**

Corneal ulcers are included in a heterogeneous group of eye injuries. When patients do not respond to treatment, including even corneal transplant, other alternatives need to be explored.

We present a case of a patient who suffered an accidental spillage from the contents of a car battery. This corneal lesion was refractory to both surgical and pharmacological treatment. After four years of a persistent ulcer, insulin topical treatment 50 IU/mL was started. Improvement began to be observed and currently the patient has completely recovered the corneal epithelium.

Nowadays, evidence of the topical insulin use for the treatment of corneal ulcers is higher in diabetic patients. In non-diabetic patients, evidence is restricted to a series of cases of neurotrophic corneal ulcers and a case report of a patient who presented a persistent epithelial defect after resection of a neurinoma. This case presents the experience of using an insulin drop formulation with effectiveness and absence of toxicity in a patient non-diabetic with a post-caustic corneal ulcer.

**PALABRAS CLAVE**

Úlcera corneal; Insulina; Colirio; Administración oftálmica; Oftalmología.

**KEYWORDS**

Corneal ulcer; Insulin; Eye drops; Ophthalmic administration; Ophthalmology.



Los artículos publicados en esta revista se distribuyen con la licencia  
Articles published in this journal are licensed with a  
Creative Commons Attribution-NonCommercial-ShareAlike 4.0 International License.  
<http://creativecommons.org/licenses/by-nc-sa/4.0/>  
La revista Farmacia no cobra tasas por el envío de trabajos,  
ni tampoco por la publicación de sus artículos.

## Introducción

Las úlceras corneales son lesiones que, en casos graves, pueden provocar incluso ceguera. Entre los distintos tipos de úlceras corneales se encuentran las de origen cáustico. Las lesiones cáusticas con afectación de la córnea se consideran urgencias oftalmológicas que requieren su tratamiento precoz para minimizar la morbilidad a la que están asociadas.

Se habla de causticación ocular cuando la esclera, la conjuntiva, la córnea o los párpados sufren daños como consecuencia del contacto directo con agentes abrasivos. El tratamiento inicial consiste en colirios antibióticos, con corticoides o midriáticos; en casos más graves podría ser necesario recurrir a técnicas quirúrgicas como el trasplante de córnea.

Algunos estudios han referido que las erosiones epiteliales corneales en animales diabéticos parecen responder favorablemente a la aplicación de insulina tópica<sup>1</sup>. Sin embargo, la experiencia de aplicación tópica de insulina en casos de úlceras corneales humanas es limitada, tanto en pacientes diabéticos<sup>2,3</sup> como no diabéticos<sup>4,5</sup>. Presentamos el caso de un paciente no diabético con una úlcera corneal postcáustica resistente al tratamiento convencional tratada con colirio de insulina.

## Descripción del caso

Paciente varón, de 41 años, sin antecedentes personales de interés, que acudió al servicio de urgencias (julio de 2015) tras sufrir una salpicadura ocular accidental del contenido de la batería de un automóvil. En primer lugar se le realizó un lavado exhaustivo con suero fisiológico, extrayéndose restos del fluido cáustico. Concluido el lavado, al observarse hiperemia mixta y lesiones en la zona inferior del ojo derecho y en la totalidad del ojo izquierdo, se decidió llevar a cabo un desbridamiento. Tras la colocación de lentillas terapéuticas en ambos ojos, se le prescribió la administración de colirios de tobramicina, dexametasona y atropina, durante una semana.

Tras mes y medio (agosto de 2015), el ojo izquierdo seguía mostrando una úlcera en el epitelio inferior, a pesar del tratamiento con lentillas terapéuticas y la aplicación tópica de tobramicina, diclofenaco, lágrimas artificiales y suero autólogo. En diciembre de 2015, el paciente desarrolló una perforación en la córnea con prolapso del iris, lo que hizo necesaria la realización de una queratoplastia penetrante (trasplante de córnea). A lo largo del año siguiente, el paciente requirió tratamiento quirúrgico con recubrimiento de la córnea con membrana amniótica, además de las medidas ya tomadas (administración de corticoides, antibióticos y suero autólogo). La lesión corneal del ojo izquierdo se mantuvo, desarrollándose un entropión en el párpado superior que requirió cirugía en 2017. En el postope-

riorio surgieron problemas con la lente terapéutica, que se desprendió accidentalmente, registrándose tras este incidente un empeoramiento de la sintomatología de la úlcera, que obligó a realizar una intervención de trepanación de córnea.

Entre los años 2018 y 2019 persistió la lesión corneal, siendo resistente a tratamiento tanto quirúrgico como farmacológico. En ese momento se propuso iniciar tratamiento con colirio de insulina (diciembre 2019), preparándose una formulación tópica de insulina 50 UI/ml (1 UI/gota), que se administró según una pauta de 1-2 gotas/4 veces al día<sup>2</sup>. Se le asignó una estabilidad de tres días, en nevera y protegido de la luz<sup>2</sup>. Transcurridos dos meses se observó una disminución en el tamaño de la lesión (Figuras 1 y 2). Por otro lado, no se detectó ningún problema de toxicidad; actualmente, tras tres meses de tratamiento, se ha registrado una recuperación total del epitelio corneal. La aplicación del colirio se mantendrá de momento, evaluándose más adelante la posibilidad de una retirada gradual del tratamiento.

## Discusión

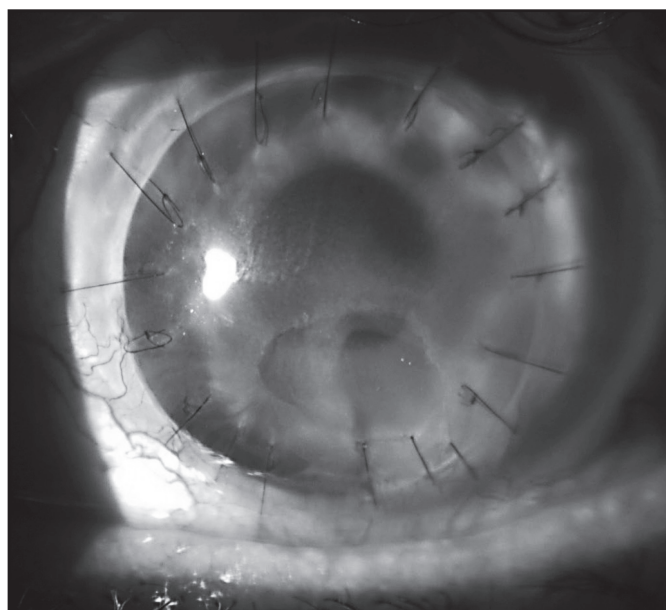
El uso de insulina en el tratamiento de lesiones corneales se describió por primera vez en 1945<sup>6</sup> en cinco casos heterogéneos, donde no se especificaba si los pacientes sufrían o no diabetes. En uno de ellos, la insulina se administró mediante colirio (sin detallarse la concentración ni la dosis empleada) y en cuatro casos se utilizó la vía sistémica, observándose una evolución positiva en todos los pacientes.

En la actualidad existen varias series retrospectivas de casos<sup>2</sup> y ensayos clínicos<sup>3</sup> relativos a la aplicación tópica de insulina en pacientes diabéticos con defectos epiteliales corneales. No obstante, en el caso de pacientes no diabéticos, sólo se han publicado varias series de casos<sup>4,5</sup>.

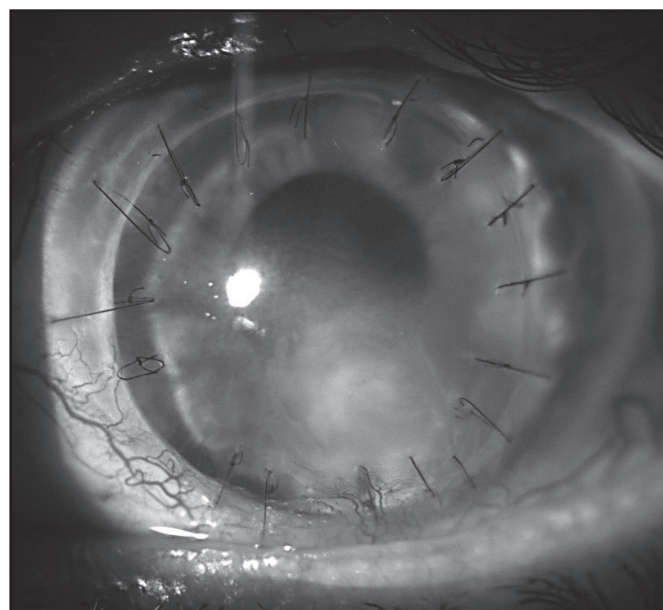
Aún no se conoce con exactitud el mecanismo por el que la aplicación tópica de insulina podría mejorar las úlceras en pacientes no diabéticos. Se ha descrito la presencia de receptores insulínicos en la córnea<sup>7</sup>, sugiriéndose en un estudio preclínico que dichos receptores podrían explicar el papel que desempeña el factor de crecimiento insulínico en la reparación del tejido corneal<sup>8</sup>.

Bastion *et al.*<sup>2</sup> publicaron en 2013 un estudio retrospectivo para determinar si la administración oftálmica de insulina contribuía a mejorar las erosiones en el epitelio de la córnea inducidas por la cirugía vitreoretiniana en pacientes diabéticos. El estudio comparaba un brazo de tratamiento en el que los pacientes recibían insulina [cinco ojos de pacientes diabéticos tratados con colirio de insulina 50 UI/ml, 1-2 gotas (1 UI por gota)/4 veces al día] con un brazo de control en el que los sujetos recibían tratamiento

**Figura 1.** Imagen del ojo antes del tratamiento con insulina tópica (diciembre de 2019).



**Figura 2.** Imagen del ojo tras el tratamiento con insulina tópica (febrero de 2020).



convencional (cinco ojos de pacientes diabéticos y cinco de pacientes no diabéticos). A pesar del reducido tamaño de la muestra, los autores concluyeron que era posible el uso de insulina tópica de forma más efectiva y segura que el tratamiento convencional.

En 2017, Fai *et al.*<sup>3</sup> llevaron a cabo un ensayo clínico aleatorizado y doble ciego en 32 pacientes diabéticos con defectos epiteliales corneales secundarios a cirugía vitreoretiniana. Los pacientes fueron distribuidos aleatoriamente a recibir insulina tópica en tres concentraciones diferentes, o placebo. La concentración de insulina tópica de 0,5 UI/gota demostró ser superior a las otras concentraciones, con diferencias estadísticamente significativas en relación con el grupo placebo ( $p = 0,036$ ).

En cuanto a los pacientes no diabéticos, las evidencias son más escasas. En 2017, Wang *et al.*<sup>4</sup> describieron el uso de insulina tópica en algunos casos de pacientes con úlceras neurotróficas resistentes a tratamiento convencional. Se trataba de seis casos heterogéneos (dos niños y cuatro adultos) en los que se utilizó un colirio de insulina de concentración 1 UI/ml (insulina regular combinada con lágrimas artificiales a base de polietilenglicol y propilenglicol), tres veces al día, durante 7-25 días. El resultado fue favorable en todos los pacientes. Un paciente desarrolló una queratopatía cristalina, pero ésta fue atribuida al uso prolongado de corticoides.

En 2019 Galvis *et al.*<sup>5</sup> publicaron el caso de un paciente que desarrolló un defecto epitelial persistente tras la resección de un neurinoma del acústico. La aplicación tópica de insulina (1 UI/ml) consiguió una mejoría de la zona lesional en los cinco días posteriores. Tras dos semanas de tratamiento con insulina, el defecto epitelial evolucionó favorablemente hasta su resolución. La mezcla se preparó diluyendo insulina humana en una solución de polietilenglicol 400/propilenglicol (Humulina N<sup>®</sup> diluida en Systane Ultra<sup>®</sup>), administrándose 1 gota/4 veces al día.

A día de hoy, no existe ninguna publicación acerca del tratamiento de pacientes no diabéticos con úlceras corneales postcáusticas resistentes a tratamiento quirúrgico y farmacológico. En el caso que nos ocupa,

aunque el tratamiento con insulina tópica fue prolongado y podrían haber influido otros factores, es preciso resaltar que el paciente había sido sometido a otros tratamientos durante años, sin mostrar ninguna respuesta y sólo comenzó a mejorar cuando empezó a recibir insulina.

En relación con la seguridad, la experiencia en el uso de insulina en el ojo humano es limitada, tanto *in vitro* como en la clínica. En cuanto a la práctica clínica, un estudio de Bartlett *et al.*<sup>9</sup> investigó la toxicidad local de la insulina en el ojo humano a lo largo de un periodo prolongado de administración de dosis múltiples; se llevó a cabo un estudio prospectivo, aleatorizado, doble ciego y controlado por placebo en ocho voluntarios sanos. Los sujetos recibieron 50 µl de suero fisiológico que contenía 100 UI/ml de insulina en un ojo, y 50 µl de placebo (suero fisiológico sólo) en el ojo contrario, administrados dos veces al día durante ocho semanas. No se encontró ninguna diferencia estadísticamente significativa ( $p > 0,05$ ) entre los ojos tratados con insulina y los tratados con placebo. Este estudio demostró que la insulina (100 UI/ml) administrada en una solución de suero fisiológico no es tóxica para el ojo humano.

No obstante, sería deseable que futuros estudios evaluaran el efecto de formulaciones de mayor estabilidad, especialmente en relación con el punto de vista microbiológico, que resulten más cómodas para el paciente.

Este caso presenta la experiencia del uso de una formulación de insulina en gotas oftálmicas, con efectividad y ausencia de toxicidad, en el tratamiento de un paciente no diabético con una úlcera corneal postcáustica resistente a tratamiento convencional.

## Financiación

Sin financiación.

## Conflicto de intereses

Sin conflicto de intereses.

## Bibliografía

- Zagon IS, Sassani JW, McLaughlin PJ, Klocek MS. Use of Topical Insulin to Normalize Corneal Epithelial Healing in Diabetes Mellitus. *Arch Ophthalmol*. 2007;125(8):1082-8.
- Bastion ML, Ling KP. Topical insulin for healing of diabetic epithelial defects?: A retrospective review of corneal debridement during vitreoretinal surgery in Malaysian patients. *Med J Malaysia*. 2013;68:208-16.
- Fai S, Ahem A, Mustapha M, Mohd Noh UK, Bastion MC. Randomized Controlled Trial of Topical Insulin for Healing Corneal Epithelial Defects Induced During Vitreoretinal Surgery in Diabetics. *Asia Pac J Ophthalmol (Phila)*. 2017;6(5):418-24. DOI: 10.22608/APO.201780
- Wang AL, Weinlander E, Metcalf BM, Barney NP, Gamm DM, Nehls SM, *et al*. The use of topical insulin to treat refractory neurotrophic corneal ulcers. *Cornea*. 2017;36(11):1426-8. DOI: 10.1097/ICO.0000000000001297
- Galvis V, Niño CA, Tello A, Grice JM, Gómez MA. Topical insulin in neurotrophic keratopathy after resection of acoustic neuroma. *Arch Soc Esp Oftalmol*. 2019;94(2):100-4. DOI: 10.1016/j.oftal.2018.06.003
- Aynsley TR. The use of insulin in the treatment of corneal ulcers. *Br J Ophthalmol*. 1945;29:361-3.
- Nishida T, Chikama T, Morishige N, Yagai R, Yamada N, Saito J. Persistent epithelial defects due to neurotrophic keratopathy treated with a substance p-derived peptide and insulin-like growth factor1. *Jpn J Ophthalmol*. 2007;51(6):442-7.
- Naeser P. Insulin receptors in human ocular tissues: Immunohistochemical demonstration in normal and diabetic eyes. *Ups J Med Sci*. 1997;102:35-40.
- Bartlett JD, Turner-Hensen A, Atchinson JA, Woolley TW, Pillion DJ. Toxicity of insulin administration chronically to human eye in vivo. *J Ocul Pharmacol Th*. 1994;10(1):101-7.