

Cartas al Director

Bloqueo auriculoventricular inducido por risperidona a altas dosis

Sr. Director:

La risperidona es un fármaco antipsicótico, derivado benzoisoxazólico que se clasifica dentro de los denominados "antipsicóticos atípicos" dado que, a diferencia de los convencionales que son antagonistas dopaminérgicos (D2), son antagonistas serotoninérgicos (5-HT₂) y dopaminérgicos (D2), lo que da lugar a diferencias farmacológicas importantes como una menor incidencia y gravedad en los efectos adversos extrapiramidales¹.

La utilización de los antipsicóticos atípicos en el tratamiento de la esquizofrenia es cada vez mayor, motivado en principio por la mejor tolerancia que presentan estos tratamientos. No obstante, las dosis empleadas en la práctica médica son en muchos casos superiores a las dosis recomendadas por las guías terapéuticas más relevantes, lo que puede hacer aumentar el riesgo de aparición de efectos adversos dosis-dependientes².

A continuación se describe el caso de un paciente con un bloqueo auriculoventricular (AV) por ingesta de risperidona a altas dosis.

Descripción del caso

Se describe y comenta el caso de un varón de 40 años con antecedentes de VIH (+) en tratamiento antirretroviral con estavudina (40 mg/12 h), didanosina (250 mg/24 h), tenofovir (245 mg/24 h) y lamivudina (300 mg/24 h), VHC (+) y VHB (+) que ingresa para su estabilización en un hospital psiquiátrico de media estancia, con el diagnóstico de esquizofrenia paranoide en tratamiento con risperidona a dosis de 9 mg al día. Las pruebas que se le realizaron en el momento del ingreso fueron normales y la medición del parámetro PR en el electrocardiograma (ECG) fue de 156 ms (Fig. 1). Los días posteriores y ante la falta de mejoría del paciente, se decidió aumentar de manera progresiva la dosis de risperidona hasta 15 mg/24 h. El resto del tratamiento incluía antirretrovirales, omeprazol (20 mg/24 h), biperideno (2 mg/12 h), acetato de megestrol (400 mg/24 h), lorazepam (5 mg/12 h) y lormetazepam (2 mg/24 h). A los quince días de producirse el aumento de dosis de la risperidona, se observó en el ECG un alargamiento del PR, siendo progresivo en los dos primeros ciclos y haciéndose constante con un valor de 228 ms hasta la onda P no conducida (Fig. 2), por lo que, dada la gravedad de la situación y ante la posibilidad de que risperidona pudiera estar relacionada con esta

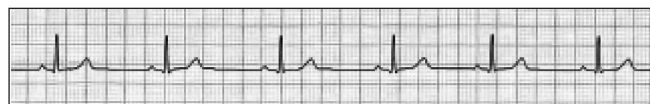


Fig. 1. ECG basal. Risperidona a dosis de 9 mg al día. Valor PR 156 ms.



Fig. 2. ECG con risperidona a dosis de 15 mg al día. Valor PR 228 ms.

alteración, se disminuyó la dosis a 9 mg/24 h y se decidió realizar un ECG de control semanal. Posterior a esta reducción de dosis, se observó una normalización progresiva del valor PR (Fig. 3).

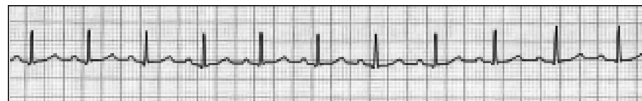


Fig. 3. ECG de normalización. Risperidona a dosis de 9 mg al día. Valor PR 172 ms.

No obstante, debido al empeoramiento de la clínica psiquiátrica del paciente se decidió volver a aumentar la dosis de risperidona a 15 mg/24 h manteniendo el control electrocardiográfico semanal. A los quince días, el ECG mostró nuevamente un alargamiento del PR, progresivo en los primeros dos ciclos y haciéndose constante con un valor de 244 ms hasta la onda P no conducida (Fig. 4), por lo que se suspendió de forma definitiva la risperidona.

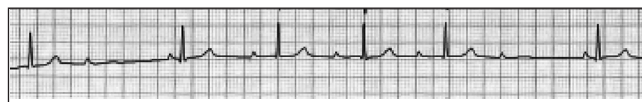

Fig. 4. ECG con risperidona a dosis de 15 mg al día. Valor PR 244 mseg.

Con la finalidad de descartar alguna causa no farmacológica sobre el hecho acontecido y ante la duda del tipo de bloqueo AV de segundo grado que desarrolla el paciente, se solicitó una consulta al servicio de cardiología que tras revisar los electrocardiogramas concluyó que el tipo de bloqueo AV era de segundo grado tipo I de Mobitz o bloqueo AV de Wenckebach. Asimismo se le realizó un ecocardiograma que no mostró ninguna anomalía cardíaca.

Discusión

El bloqueo AV es una alteración de la conducción del impulso cardíaco del nódulo sinusal a los ventrículos que es necesario evaluar porque en última instancia puede determinar un síncope o una parada cardíaca³.

El bloqueo AV puede ser de primer grado, denominado conducción AV prolongada, que se caracteriza por un intervalo PR superior a 0,2 segundos, de segundo grado (bloqueo AV intermitente) cuando algunos impulsos auriculares no son conducidos al ventrículo y de tercer grado cuando el impulso auricular no se propaga a los ventrículos. A su vez, el bloqueo cardiaco de segundo grado se subdivide en tipo I y tipo II de Mobitz. El tipo I consiste en una prolongación progresiva del intervalo PR anterior al bloqueo de un impulso auricular, se observa con mayor frecuencia como una alteración transitoria en los infartos de la pared interior o por intoxicación farmacológica con la digital, los betabloqueantes y los antagonistas del calcio. Por otro lado, el tipo II es cuando la conducción fracasa de forma brusca e inesperada sin que exista un cambio precedente en el intervalo PR. A diferencia del bloqueo secundario tipo I, el tipo II tiende a progresar a un bloqueo cardiaco completo, por lo que resulta importante su diagnóstico³.

El bloqueo AV no aparece descrito como efecto adverso en la ficha técnica de risperidona⁴, sin embargo en los estudios previos a su comercialización, que incluyeron a 2.607 pacientes, se observó la aparición de palpitaciones, hipertensión, hipotensión, bloqueo AV e infarto de miocardio con una frecuencia de 1/100 a 1/1.000 pacientes^{1,5}. En la literatura biomédica no se encuentran casos en los que se haga referencia a la aparición de bloqueo AV de segundo grado asociado a risperidona.

La aplicación del algoritmo del Sistema Español de Farmacovigilancia (modificado de Karch y Lasagna) empleado para valorar la imputabilidad y el origen causal de la posible reacción adversa por risperidona obtuvo un resultado de definida. La reacción adversa fue comunicada al Centro de Farmacovigilancia regional, desde donde nos informaron que hasta el momento no había en FEDRA, la base de datos nacional de sospechas de reacciones adversas a medicamen-

tos, ninguna notificación de bloqueo AV asociado a risperidona.

Las guías de consenso más relevantes para el tratamiento de la esquizofrenia recomiendan una dosis de mantenimiento de risperidona de 4-6 mg al día^{2,6}. Sin embargo, en algunos casos de mayor gravedad puede ser necesario utilizar dosis más altas, siendo 16 mg la dosis diaria máxima autorizada por la ficha técnica⁴. En el caso que se describe la dosis relacionada con el bloqueo AV es de 15 mg. Se recomienda por tanto, sobre todo en los pacientes con dosis altas de antipsicóticos, considerar el aumento del riesgo de aparición de efectos adversos, con objeto de detectarlos y corregirlos con la mayor prontitud y eficacia posibles.

E. Rodríguez-García, L. Ozcariz-Collar¹

*Servicios de Farmacia y de Medicina Familiar.
Hospital San Juan de Dios. Donostia*

Bibliografía

1. Risperidone. DrugDex® Drug Evaluation. Micromedex Healthcare series 2007.
2. American Psychiatric Association. Practice Guideline for the Treatment of Patients with Schizophrenia. 2nd ed. 2004.
3. Braunwald E, Fauci A, Kasper D, Hauser S, Longo D, Jameson JL, editores. Harrison. Principios de medicina interna. 15^a ed. Madrid: McGraw-Hill Interamericana; 2002.
4. Ficha técnica de Risperdal®. Laboratorio Janssen-Cilag. Enero 2007.
5. American Society of Health-System Pharmacist. AHFS Drug Information 2003. Bethesda.
6. Miller AL, Hall CS, Buchanan RW, Buckley PF, Chiles JA, Conley RR, et al. The Texas Medication Algorithm Project antipsychotic algorithm for schizophrenia: 2003 update. J Clin Psychiatry 2004; 65: 500-8.