

Bevacizumab intravítreo en la neovascularización secundaria a degeneración macular asociada a la edad

Sr. Director:

Las medidas terapéuticas clásicas de la degeneración húmeda macular asociada a la edad (DMAE) van dirigidas al cierre de la neovascularización coroidea. En el caso de la fotocoagulación con láser, tan sólo se emplea para aquellos neovasos que están a más de 300 micras de distancia de la fovea, ya que el láser, al no ser selectivo, destruye también tejido sano. La terapia fotodinámica (TFD) presenta la ventaja, frente al empleo de láser, que no daña la retina sana.

Sin embargo, estos tratamientos clásicos son tratamientos no específicos y además no previenen la formación de nuevos vasos; por eso, las nuevas líneas de investigación van dirigidas hacia los factores implicados en la patogénesis de la neovascularización. En febrero de 2006 se comercializa el pegaptanib intravítreo, aptámero anti-VEGF para el tratamiento de la DMAE. Otra vía terapéutica abierta es el empleo de bevacizumab intravítreo, anticuerpo monoclonal anti-VEGF como uso compasivo. Y similar a este último está el ranibizumab, fragmento de un anticuerpo monoclonal humanizado recombinante que recientemente ha sido aprobado, para la DMAE neovascular, por la Agencia Española del Medicamento¹.

Existen diversos estudios publicados en los que se muestran resultados muy prometedores en el tratamiento de la DMAE con bevacizumab intravítreo²⁻⁷. Es plausible pensar que el bevacizumab pueda tener ciertas ventajas sobre ranibizumab, ya que tiene una semivida mayor, lo que hipotéticamente podría prolongar su efecto terapéutico y exigir menos inyecciones, sin tener en cuenta el costo de ranibizumab, difícilmente abordable por el Sistema Nacional de Salud.

Seguidamente se presenta la experiencia en nuestro centro de la inyección periódica intravítrea de bevacizumab en pacientes con pérdida de agudeza visual, secundaria a DMAE.

Descripción de los casos

Los resultados obtenidos proceden del estudio retrospectivo de 10 pacientes con DMAE neovascular que comenzaron el tratamiento entre los meses de octubre y diciembre de 2006; los pacientes fueron seleccionados en función de su agudeza visual y lesión en el fondo del ojo.

Tras la tramitación y autorización del uso compasivo, se inició el tratamiento con 1,25 mg bevacizumab intravítreo con periodicidad mensual; las inyecciones fueron preparadas por el Servicio de Farmacia del Hospital Universitario Central de Asturias siguiendo un protocolo de elaboración y control microbiológico, acorde con las normas de correcta elaboración recogidas en el RD 175/2001 y a partir del preparado comercial autorizado para el tratamiento del cáncer de colon, Avastin[®] vial 25 mg/ml-4 ml. Se enviaron a cultivar 4 envases de cada lote para comprobar la ausencia de crecimiento microbiano en el preparado. Durante este periodo de estudio los controles fueron siempre negativos.

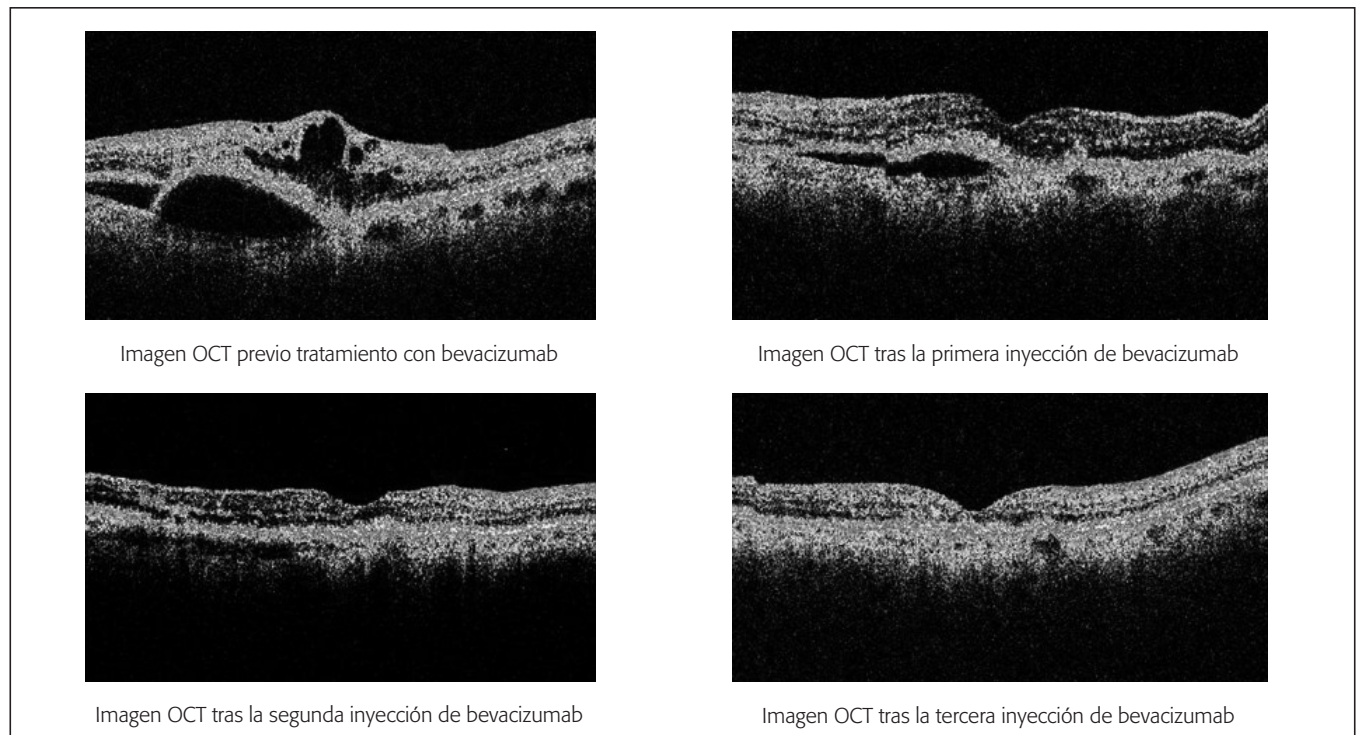


Fig. 1. Evaluación mediante OCT. OCT: optical coherent tomography.

La respuesta clínica al tratamiento se evaluó, durante un periodo de 4-6 meses, por los cambios en la mejor agudeza visual corregida (MAVC) y disminución de la lesión en el fondo del ojo por imagen angiográfica y por OCT (*optical coherent tomography*) (fig. 1). Se evaluaron los resultados de un total de 3 inyecciones administradas a cada paciente. Con los datos obtenidos se llevó a cabo un análisis estadístico descriptivo por SPSS 12.0. Además, se tuvieron en cuenta los acontecimientos adversos.

De los 10 pacientes, 7 ya habían recibido otros tratamientos previos diferentes al bevacizumab, sin éxito (terapia fotodinámica, terapia fotodinámica + triamcinolona intravítrea o termoterapia transpupilar); los otros 3 pacientes restantes no recibieron ningún otro tratamiento anterior para tratar la DMAE.

La media de edad de los pacientes fue de 76,4 años con una desviación típica de $\pm 11,4$; la media de la agudeza visual corregida (MAVC) al inicio del estudio fue de 0,08 con una desviación típica de $\pm 0,11$, mientras que la media de la agudeza visual corregida al final del estudio fue de 0,17 con una desviación típica de $\pm 0,28$.

De los 10 pacientes tratados, tres experimentaron una mejoría de la agudeza visual corregida al final del tratamiento con respecto al inicio del mismo. Seis de ellos experimentaron cierre de la lesión ocular. En los cuatro pacientes restantes no se observó cierre de la lesión tras la tercera inyección, aunque sí se les apreció mejoría, no descartándose que con posteriores inyecciones se pudiera producir el cierre.

El estudio de las variaciones de la MAVC al inicio y al final del estudio por muestras relacionadas mediante el test de Wilcoxon no alcanzó significación estadística ($p = 0,106$), dado el escaso número de datos.

En ninguno de los pacientes se observaron reacciones adversas ni se les hubo de interrumpir el tratamiento. Al final del estudio, a los pacientes en los que se había observado cierre de la lesión se puso fin al tratamiento, mientras que en aquellos en los que la lesión aún no había cerrado pero que sí tenían una considerable mejoría de la lesión no se descartaron más inyecciones con el fin de lograr el cierre de la misma.

Discusión

Nuestro estudio no encontró diferencias con significación estadística; sin embargo, es posible que se pudieran haber encontrado con una muestra y un seguimiento mayor de pacientes. Sin embargo, se puede afirmar que los resultados son clínicamente significativos, especialmente si tenemos en cuenta que, de estos 10 pacientes, en siete ya se habían aplicado otros tratamientos clásicos y no se había obtenido mejoría alguna, ni en la lesión de fondo de ojo ni en la agudeza visual.

Seis pacientes presentan cierre de la lesión, lo cual puede considerarse un éxito terapéutico. Tres de ellos incluso mejoran la agudeza visual, situación clínica difícil de conseguir con las terapias previas, y sólo ha sido demostrada en ensayos clínicos para ranivizumab. Por todo ello, es posible afirmar que la elaboración del bevacizumab intravítrea no es complicada, si se dispone de los medios adecuados para su realización y para el con-

trol de las condiciones estériles; también que los resultados en la DMAE húmeda justifican su utilización cuando otras alternativas clásicas no dan resultado. No obstante, se precisa una serie mayor de pacientes y prolongar el seguimiento del estudio para obtener unos resultados que sean estadísticamente significativos y acordes con multitud de estudios publicados de grupos investigadores que muestran unos resultados favorables en el uso de bevacizumab intravítrea en la DMAE neovascular.

L. Ordóñez Fernández^a, M.L. Celemín Viñuela^a,
C. Fernández Lisa^b, A. García Alonso^b, M. Fonolla Gil^b
y E. Fernández Bustillo^c

^aServicio de Farmacia. Hospital Universitario Central de Asturias. Oviedo. España. ^bServicio de Oftalmología. Hospital Universitario Central de Asturias. Oviedo. España. ^cUnidad de Estadística. Hospital Universitario Central de Asturias. Oviedo. España.

Bibliografía

1. Monzón Moreno A. Bevacizumab en el tratamiento de la degeneración macular neovascular asociada a la edad. *Farm Hosp.* 2006;30:387-8.
2. Bom Aggio F, Eid Farah M, Melo GB. Intravitreal bevacizumab for occult choroidal neovascularization with pigment epithelium in age-related macular degeneration. *Acta Ophthalmol Scand.* 2006;84:713-4.
3. Avery RL, Pieramici DJ, Rabena MD, Castellarin AA, Nasir MA, Giust MJ. Intravitreal bevacizumab (Avastin) for neovascular age-related degeneration. *Ophthalmology.* 2006;113:363-72.
4. Ladewig MS, Ziemssen F, Jaissle G, Helb HM, Scholl HP, Eter N, et al. Intravitreal bevacizumab for neovascular age-related macular degeneration. *Ophthalmologie.* 2006;103:463-70.
5. Rich RM, Rosenfeld PJ, Puliafito CA, Dubovy SR, Davis JL, Flynn HW, et al. Short-term safety and efficacy of intravitreal bevacizumab (Avastin) for neovascular age-related macular degeneration. *Retina.* 2006;26:495-511.
6. Bashshur ZF, Bazarbachi A, Schakal A, Haddad ZA, El Haibi CP, Noureddin BN. Intravitreal bevacizumab for the management of choroidal neovascularization in age-related macular degeneration. *Am J Ophthalmol.* 2006;142:1-9.
7. Jonas JB, Harder B, Spandau UH, Kampeter Ba, Sauder G. Bevacizumab for occult subfoveal neovascularization in age-related macular degeneration. *Eur J Ophthalmol.* 2006;16:774-5.

Toxicidad grave por 5-fluorouracilo asociada a deficiencia de dihidropirimidina deshidrogenasa

Sr. Director:

Se estima que más de un 80% del 5-fluorouracilo (5-FU) administrado es detoxificado a través de la ruta catabólica de las pirimidinas¹. La dihidropirimidina deshidrogenasa (DPD; EC 1.3.1.2.) es la enzima limitante de esta degradación y tiene un papel crítico tanto en la efectividad antineoplásica como en la toxicidad del 5-FU. Así, una actividad intratumoral incrementada de la DPD se correlaciona con un aumento del aclaramiento de 5-FU y resistencia al mismo. Contrariamente, una actividad disminuida de la DPD conlleva un descenso en la tasa de catabolismo del 5-FU con el consiguiente aumento de su toxicidad.